



**Pierre Fajadet**

Femme de 76 ans

ATCD HTA traité par Temerit

Dyspnée ancienne « non investiguée »

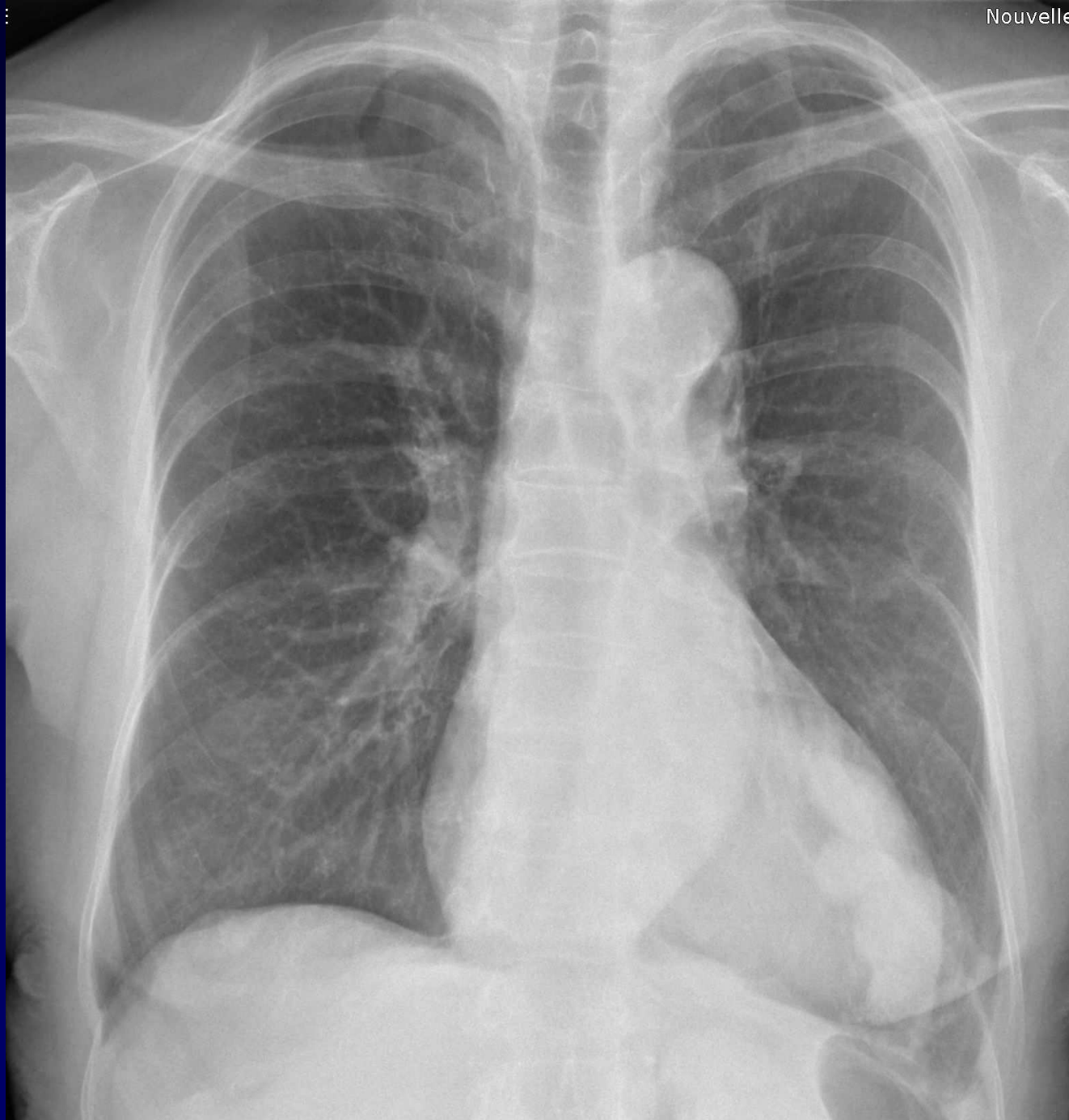Ex clinique Normal

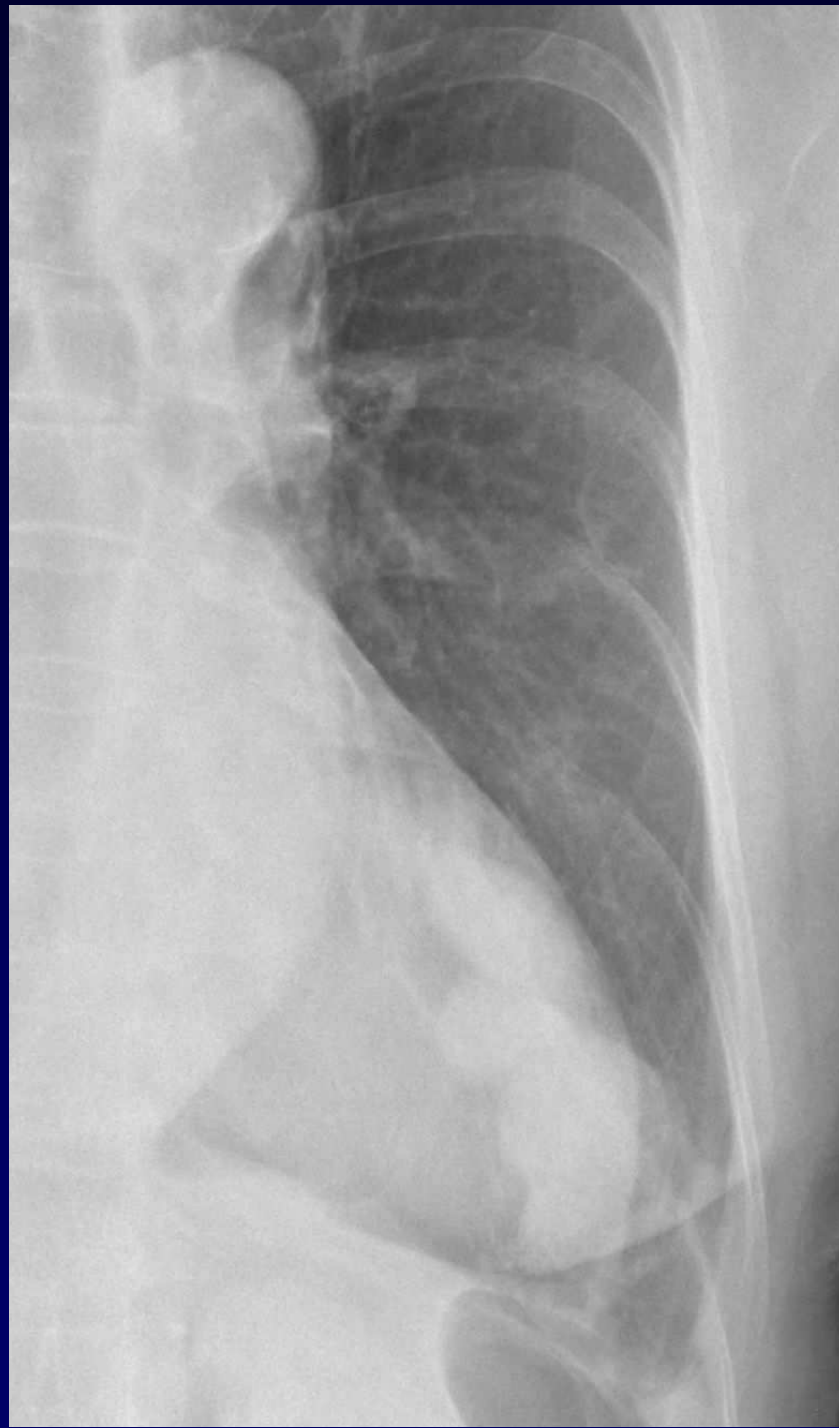
EFR: Syndrome restrictif modéré

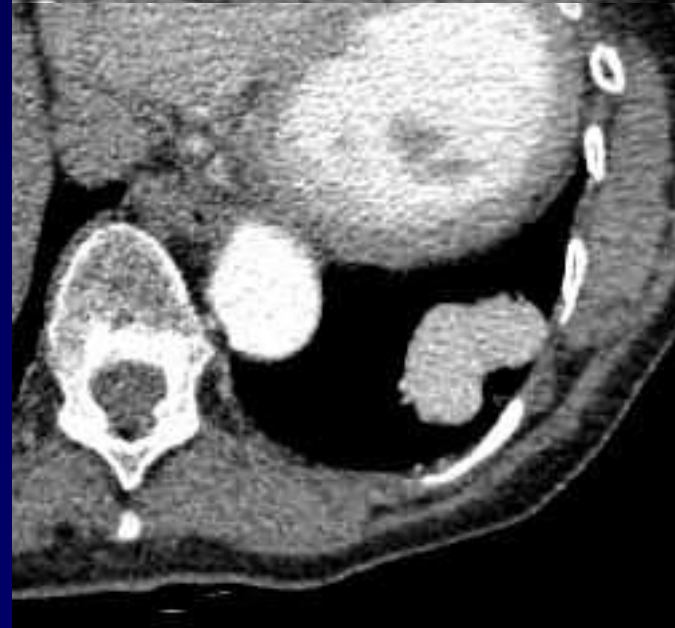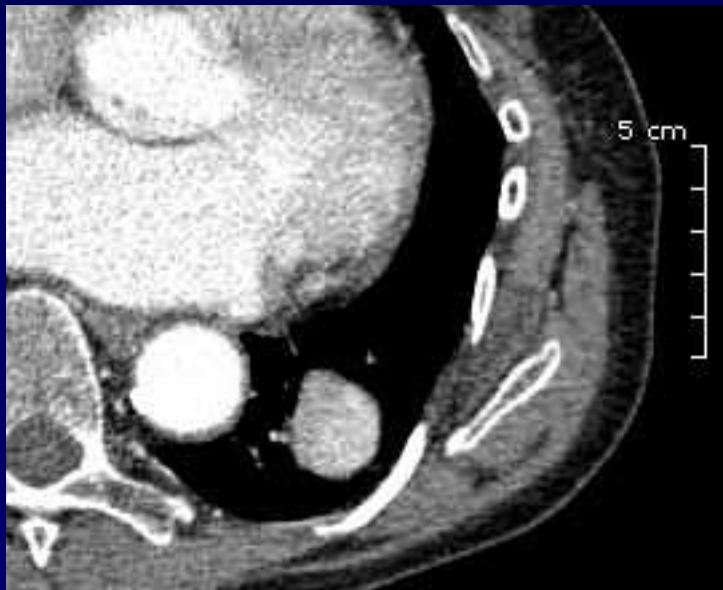
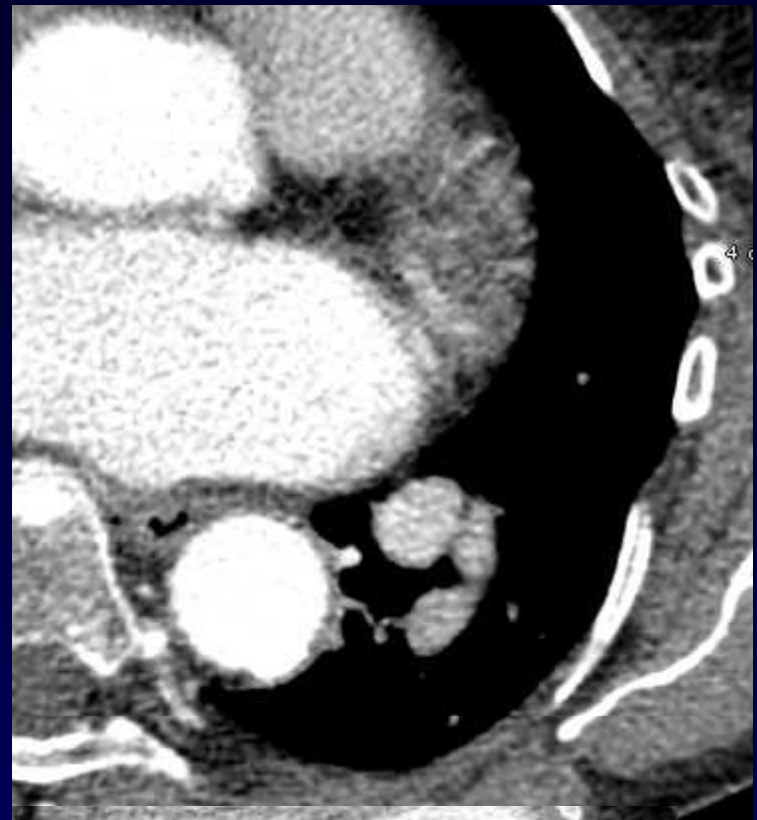
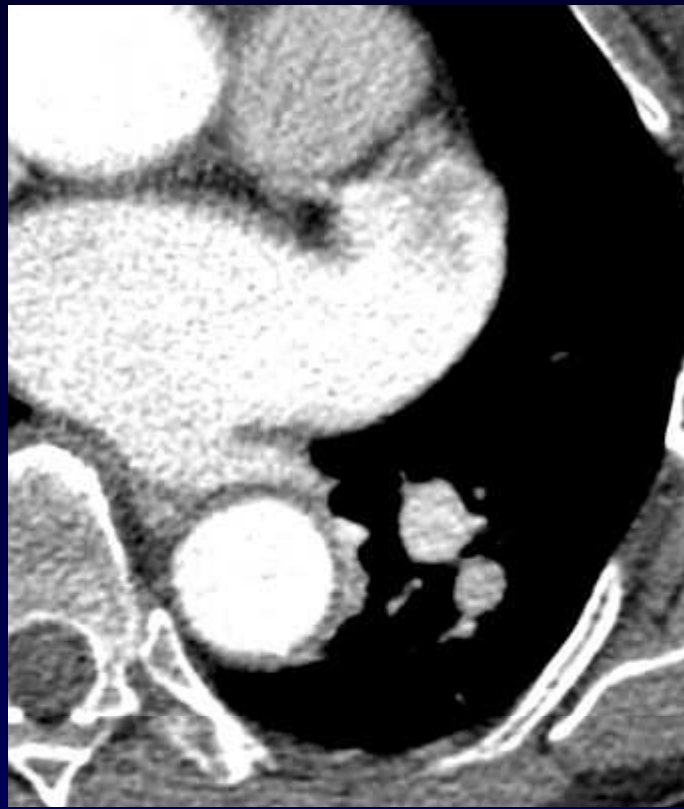
Gazométrie: PO<sub>2</sub>: 48, PCO<sub>2</sub>: 41, PH: 7,41



Nouvelle









F  
08/11/1982  
29/05/2009  
12:02:00  
201 D1A 6

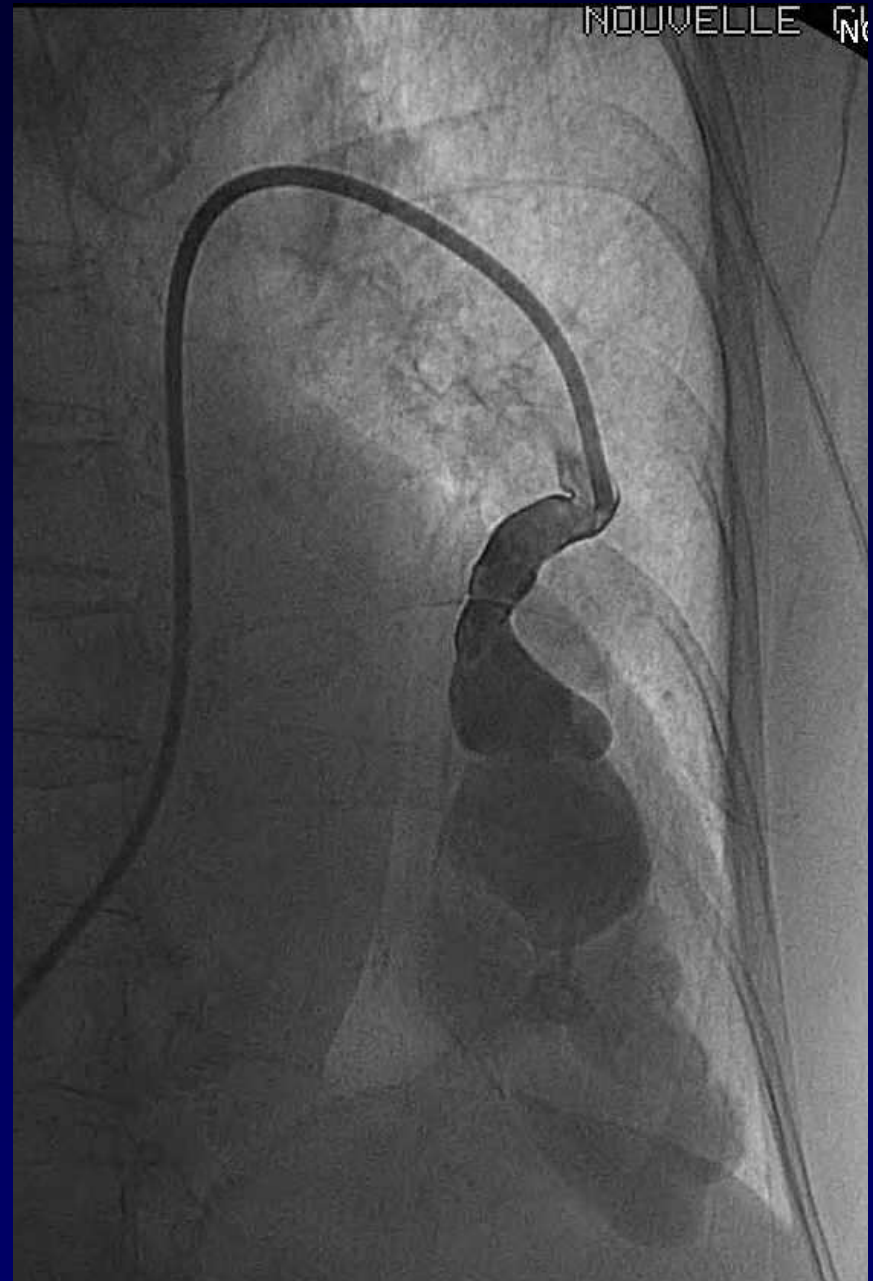
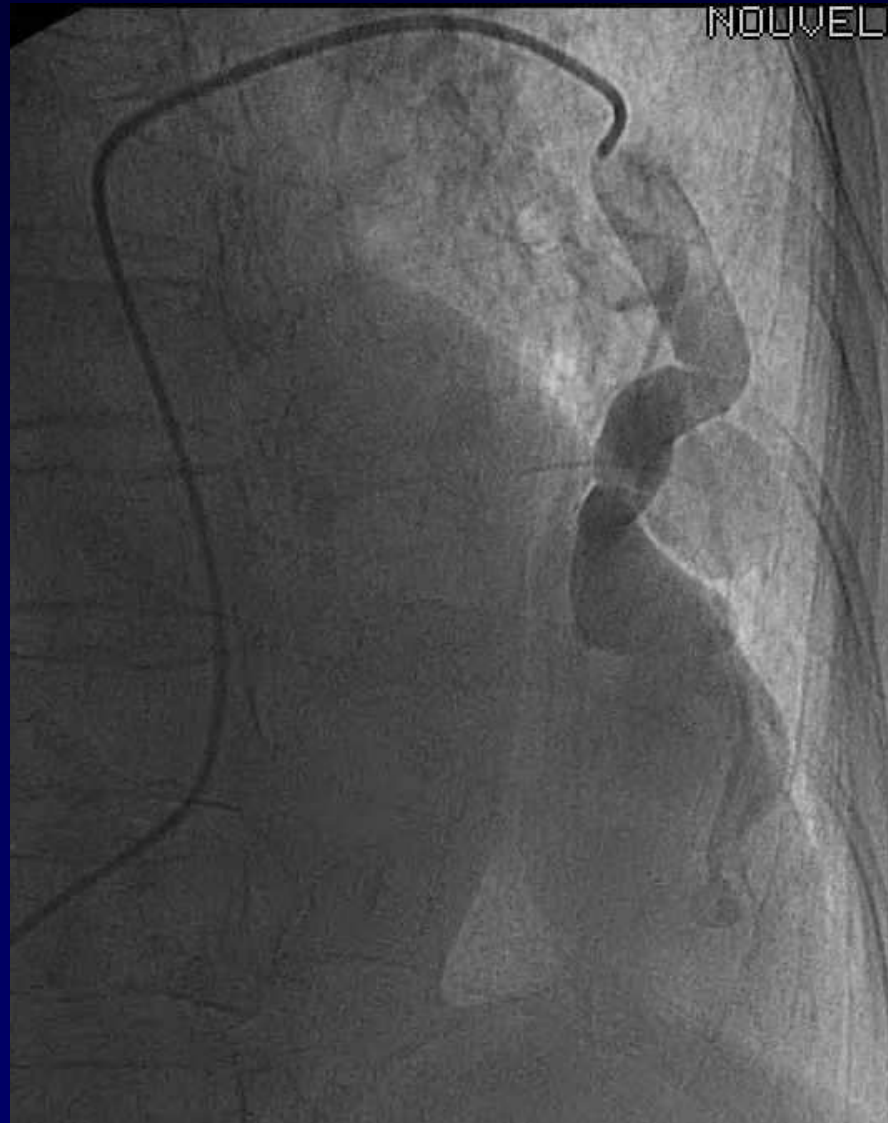AR

57.0 mAs  
kV 120  
Tilt: 0  
FoV: 328  
ST: 8.5  
CONTRAST

F  
08/11/1982  
29/05/2009  
12:02:00  
201 D1A 7

AR

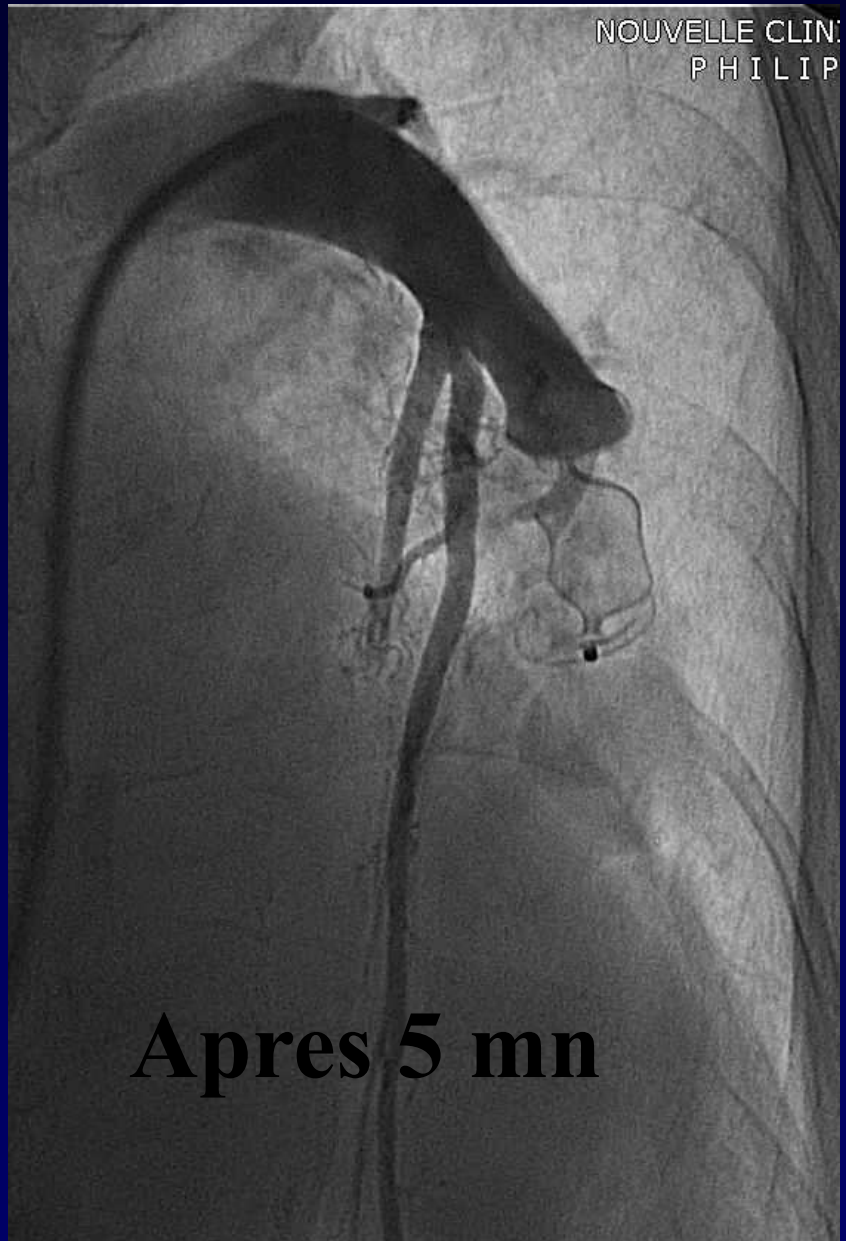
57.0 mAs  
kV 120  
Tilt: 0  
FoV: 328  
ST: 8.5  
CONTRAST



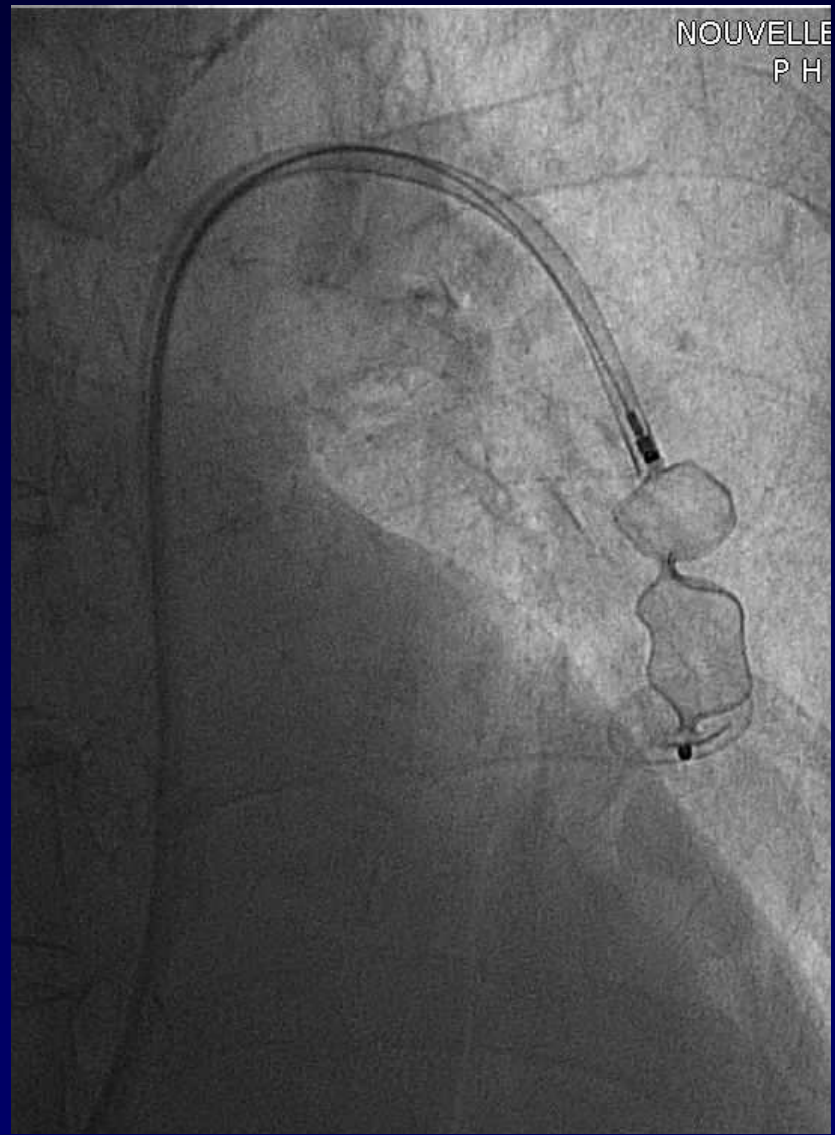


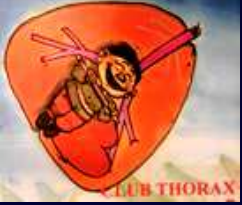NOUVELLE CLINIQUE  
PHILIPPE

NOUVELLE CLINIQUE  
PHILIPPE

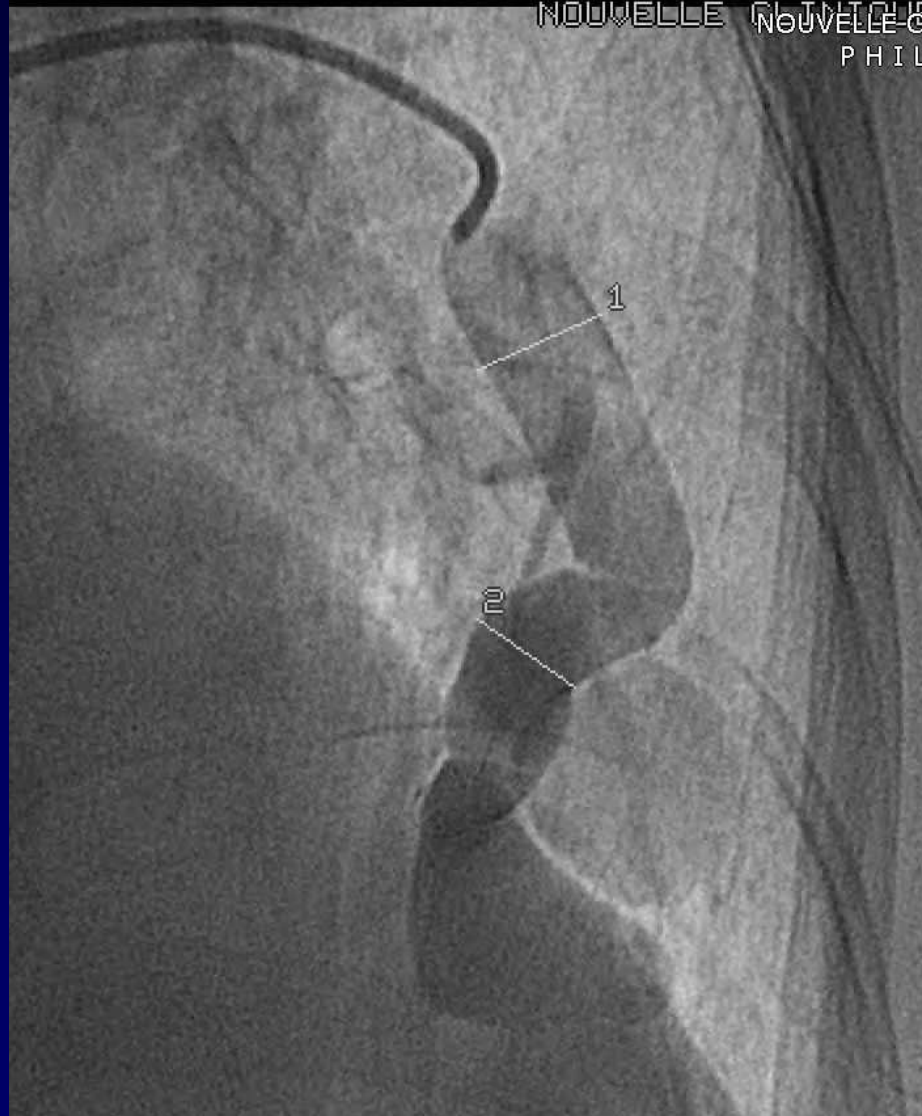

Après 5 mn





# Diagnostic ?





**Volumineuse MAV lobaire inférieure G A9G,  
vaso- occlusion par Amplatzer II de 14 mm de  
diamètre ( oversizing de 40- 50 %)**



## Evolution-Discussion-Point fort

MAV volumineuse isolée sans ATCD  
notamment traumatique, sans signe en faveur  
d'un Rendu- Osler.

Traitement: Chirurgie vs Vaso-occlusion

Intérêt de l'Amplatzer en raison de la taille de  
l'artère afférente

PO2 pré: 48 - post-J1: 73